

LES MALFORMATIONS CARDIAQUES

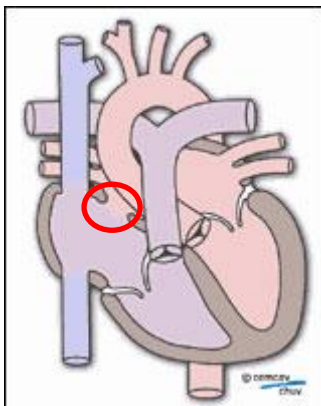
Les malformations cardiaques congénitales sont rarement majeures en adoption internationale. En effet, les pathologies les plus sévères sont souvent fatales et les enfants ne survivent pas en l'absence de traitement chirurgical.

Les malformations rencontrées à l'AI sont surtout des communication inter-auriculaires (CIA), des communications inter-ventriculaires (CIV) ou encore une persistance du canal artériel (PCA).

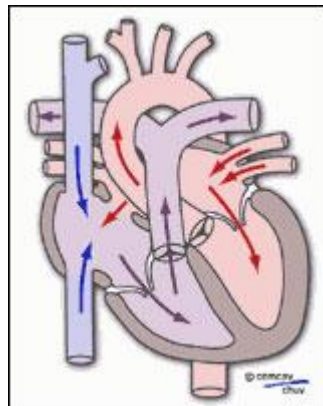
I. LA COMMUNICATION INTER-AURICULAIRE (CIA)

1) Anatomie et physiopathologie

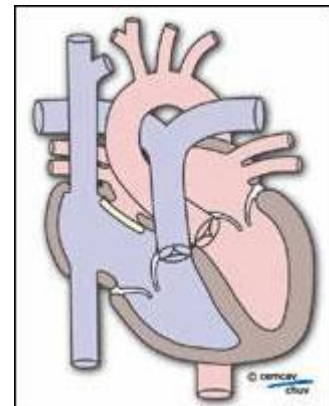
Le coeur est constitué de 4 cavités : deux oreillettes et deux ventricules. Les oreillettes reçoivent le sang des veines (veines cave inférieure et supérieure) et le transmettent aux ventricules qui l'éjectent vers les artères.



La communication inter-auriculaire



Passage du sang de l'oreille gauche vers l'oreille droite



La communication inter-auriculaire traitée

Une communication inter-auriculaire (10% des cardiopathies congénitales) est définie comme le passage du sang d'une oreille à l'autre, en règle générale de l'oreille gauche vers l'oreille droite.

2) Symptômes

Les enfants porteurs de CIA sont le plus souvent asymptomatiques. Lorsqu'ils sont présents, les symptômes sont caractérisés par :

- un essoufflement à l'effort,
- des infections pulmonaires à répétition,
- un retard de croissance.

A un stade évolué, une insuffisance cardiaque peut se manifester, caractérisée par l'apparition d'oedèmes surtout localisés au niveau des membres inférieurs.

3) **Diagnostic**

Le diagnostic repose sur l'examen clinique (souffle cardiaque généralement bien audible), l'électrocardiogramme et surtout l'échographie cardiaque. Celle-ci met facilement en évidence la communication inter-auriculaire, mesure les débits et le degré d'hypertension artérielle pulmonaire.

4) **Evolution**

Des complications peuvent dans un certain nombre de cas survenir (insuffisance cardiaque droite caractérisée par l'apparition d'oedèmes diffus, hypertension de l'artère pulmonaire qui se manifeste par un essoufflement à traiter rapidement, voire troubles du rythme du coeur ou endocardite).

Si la fuite entre les oreillettes gauche et droite est faible, une surveillance étroite est nécessaire, afin de prévenir les complications. Lorsque la fuite est importante et qu'elle s'accompagne d'un retentissement significatif tel un retard de croissance, une intervention chirurgicale est réalisée avec fermeture de la communication.

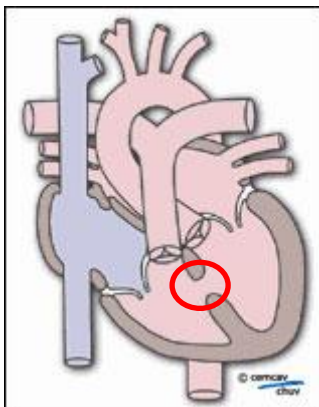
5) **Traitement**

Le **traitement chirurgical** est parfois nécessaire et, sous circulation extracorporelle, le chirurgien fermera le trou soit directement par une suture directe soit après la mise en place d'un «patch».

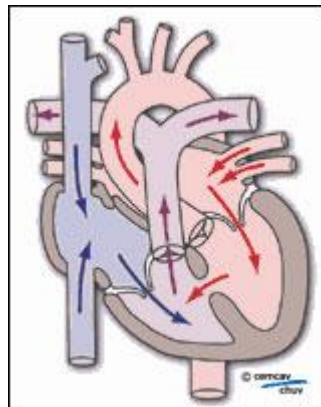
II. LA COMMUNICATION INTER-VENTRICULAIRE (CIV)

1) **Anatomie et physiopathologie**

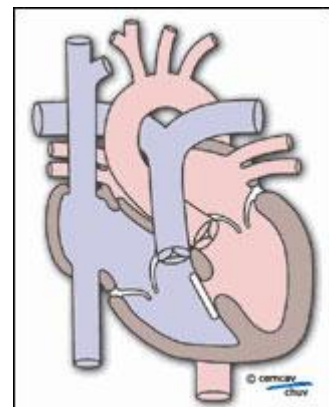
La communication inter-ventriculaire correspond au passage anormal de sang entre les deux ventricules, généralement du ventricule gauche vers le ventricule droit.



La communication inter-ventriculaire



Passage du sang du ventricule gauche vers le ventricule droit



La communication inter-ventriculaire traitée

Il s'agit d'une malformation congénitale qui apparaît lors de la genèse du coeur durant la grossesse et disparaît généralement spontanément au cours des premières années de la vie (petite CIV). Parfois cependant, une intervention chirurgicale est nécessaire pour fermer cette communication.

2) **Symptômes**

Les principaux symptômes d'une CIV sont :

- un essoufflement à l'effort,

- un retard de croissance,
- des infections pulmonaires à répétition
- ou une insuffisance cardiaque avec oedèmes des membres inférieurs.

Ce passage de sang est responsable d'une diminution du débit d'éjection du sang dans l'aorte, à l'origine de :

- fatigue
- et retard de croissance.

3) **Diagnostic**

Le diagnostic repose là encore sur :

- l'examen clinique (souffle au niveau du coeur, généralement intense),
- l'électrocardiogramme (montrant une surcharge du ventricule droit),
- la radiographie pulmonaire (dilatation des artères pulmonaires et/ou hypertrophie des ventricules),
- mais surtout sur l'échographie du coeur.

Celle-ci confirme le diagnostic en mettant en évidence la communication interventriculaire, mesure les débits pulmonaires et aortiques et le degré d'hypertension artérielle pulmonaire.

4) **Evolution**

Soit la communication inter-ventriculaire n'est pas importante et la surveillance régulière suffit, soit elle est évoluée et une intervention chirurgicale est indispensable.

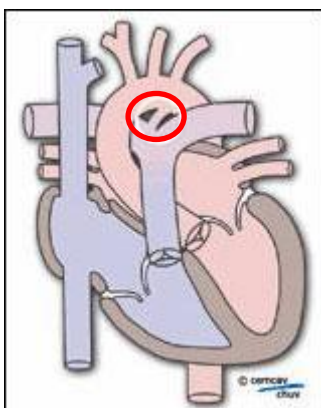
5) **Traitement**

Le traitement chirurgical consiste, sous circulation extracorporelle, à fermer la communication entre les deux ventricules par la mise en place d'un patch prothétique.

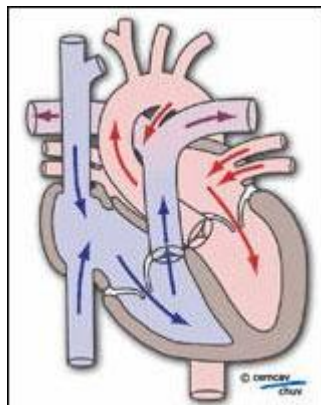
III. LA PERSISTANCE DU CANAL ARTERIEL (PCA)

1) **Anatomie et physiopathologie**

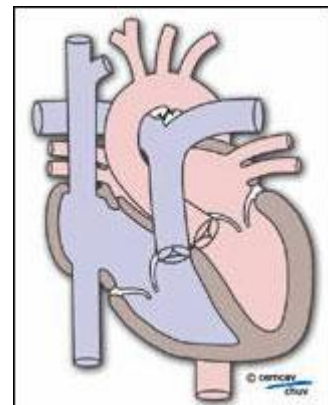
Durant la vie intra-utérine, le canal artériel permet au sang qui sort du ventricule droit de passer dans l'aorte au lieu d'aller vers les poumons. A la naissance, les poumons deviennent fonctionnels. Le canal artériel se ferme alors, par une contraction des fibres musculaires de sa paroi. Lorsque le canal artériel ne se ferme pas dans les premières semaines suivant la naissance, on parle de persistance du canal artériel.



La persistance du canal artériel



Passage du sang via le canal artériel



Le canal artériel fermé

La persistance du canal artériel représente 10% à 15% des malformations cardiaques congénitales et est deux à trois fois plus fréquente chez la fille que chez le garçon. La prématurité constitue un facteur de risque. La PCA correspond donc à la non fermeture du canal préexistant entre les deux artères sortant du coeur, l'artère pulmonaire issue du ventricule droit et l'aorte issue du ventricule gauche. Elle entraîne une surcharge de volume pour le ventricule gauche puisqu'un volume excessif passe à travers l'orifice aortique normal.

2) **Symptômes**

Les symptômes se manifestent surtout à la naissance par un souffle dans la région sousclaviculaire gauche, des signes d'insuffisance cardiaque ou un retard de développement du nouveau-né. Ils peuvent également se manifester dans la petite enfance. Ils associent un essoufflement, des difficultés respiratoires avec épisodes possibles d'apnée et une diminution de la fréquence cardiaque (bradycardie).

3) **Diagnostic**

L'électrocardiogramme montre des signes de surcharge du ventricule gauche, la radiographie pulmonaire des signes d'hypertrophie ventriculaire gauche et l'échographie cardiaque met facilement en évidence le canal artériel, mesure les débits pulmonaires et aortiques, et le degré d'hypertension artérielle pulmonaire.

4) **Traitement**

L'indication de fermeture du canal est formelle car les risques d'endocardite infectieuse et d'insuffisance cardiaque sont importants. La fermeture peut être réalisée soit chimiquement, soit chirurgicalement, soit par cathétérisme selon les caractéristiques du canal artériel.

Plusieurs associations proposent information, soutien et entraide au profit des enfants atteints de cardiopathies congénitales et de leurs familles, afin principalement d'améliorer leur quotidien notamment lors de leur séjour en milieu hospitalier.